

Простота и эффективность  
NobelParallel™ Conical Connection



# Стабильность параллельно с универсальностью

Система имплантатов NobelParallel Conical Connection проста как по дизайну, так и в применении. Она предлагает самые широкие возможности, которые вы сможете оценить независимо от того, являетесь ли вы опытным или начинающим имплантологом. Тело имплантата, широко описанное в научной литературе, обеспечивает высокую первичную стабилизацию и может применяться во всех видах кости при самых разных показаниях.

## Инновации, основанные на 50-летнем опыте

Когда профессор Пер-Ингвар Бранемарк (Per-Ingvar Brånemark) начал устанавливать первые дентальные имплантаты полвека назад, они имели параллельные стенки. Новая система имплантатов NobelParallel Conical Connection создана на основе 50 лет исследований и инноваций и совместила в себе лучшие характеристики успешных систем имплантатов Brånemark и NobelSpeedy.

Brånemark System



NobelSpeedy Groovy



NobelParallel CC



## Универсальное использование

Тело имплантата, широко описанное в научной литературе, разработано для использования во всех видах кости для широкого спектра показаний.<sup>1,2,3</sup>


## Эффективный процесс лечения

Минимальное количество сверл упрощает хирургический протокол, который можно использовать в кости различной плотности.

## Разработано для немедленной нагрузки

Поверхность TiUnite, хирургический протокол, конусообразная апикальная часть и наличие резьбы от апекса до платформы разработаны для получения высокой первичной стабилизации и позволяют применять протокол немедленной нагрузки.<sup>1,4</sup> Дизайн апикальной части имплантата NobelParallel Conical Connection делает возможной бикортикальную фиксацию для достижения высокой первичной стабилизации в кости низкой плотности.<sup>5</sup>



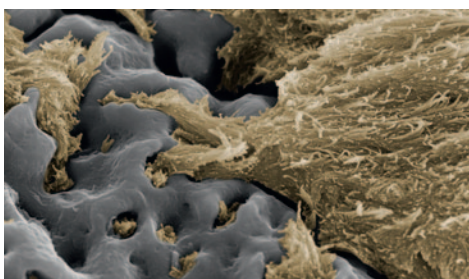


#### Надежное коническое соединение

Усовершенствованное внутреннее коническое соединение с антитрещинообразующим шестигранником обеспечивает высокую механическую прочность.

#### Улучшенная остеоинтеграция

Уникальная оксидированная поверхность TiUnite с бороздками обеспечивает стабилизацию имплантата благодаря более быстрому формированию кости и способствует долгосрочному успеху.<sup>8,9,10,11</sup>



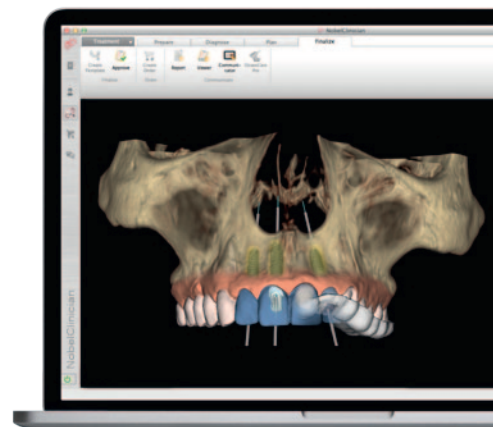
Поверхность TiUnite обеспечивает предсказуемую и улучшенную остеоинтеграцию. Уникальное сочетание контролируемой текстуры оксида титана и пористости поверхности обеспечивает рост костной ткани непосредственно на поверхности и внутри нее, начиная с бороздок на резьбе.

Изображение © Schüpbach Ltd., Швейцария

#### Планирование с учетом конечного ортопедического результата

Получение предсказуемых результатов за более короткое время и повышение эффективности на протяжении всего процесса лечения

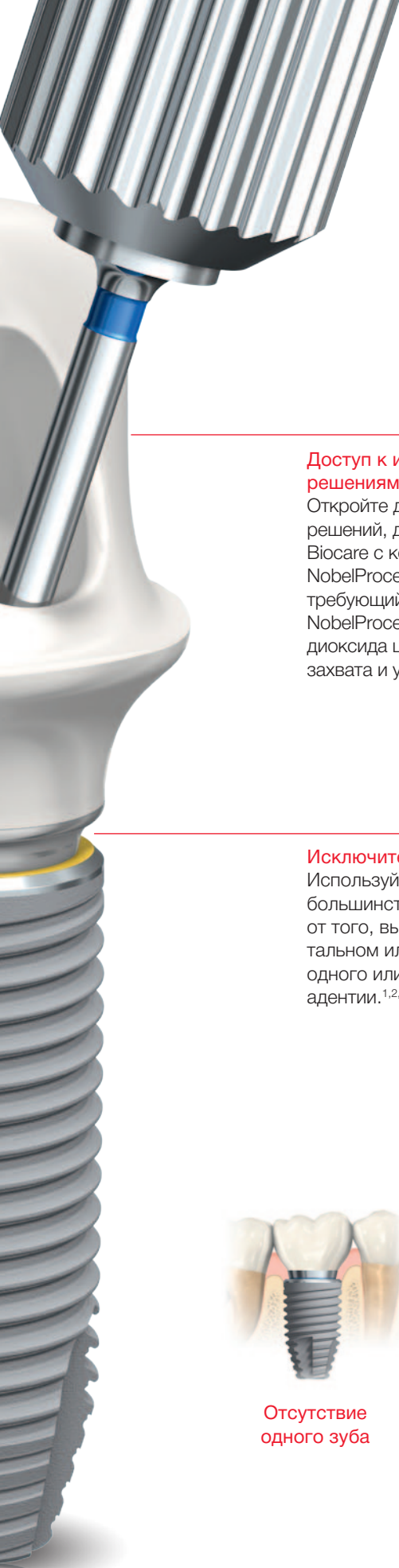
Интегрированный эффективный рабочий процесс Nobel Biocare это объединение всех этапов лечения от диагностики до реставрации. Более эффективно общайтесь с коллегами и сделайте запланированный функциональный и эстетический результат реальностью.



«Я впечатлен системой имплантатов NobelParallel Conical Connection. Протокол сверления простой, и имплантаты отлично подходят для всех типов кости. Я убедился, что система имплантатов NobelParallel Conical Connection обеспечивает превосходную первичную стабилизацию, и поэтому станет отличным выбором во многих клинических случаях».

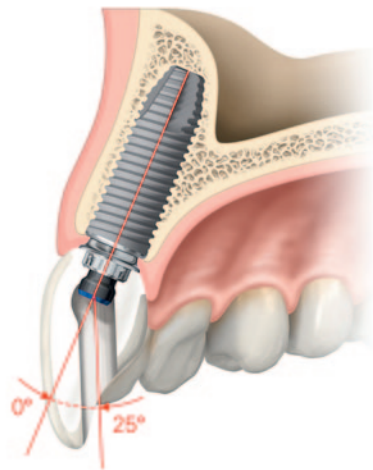
Доктор Саша Джованович (Sascha Jovanovic), пародонтолог и председатель Академического совета института gIDE Лос-Анджелес, США.





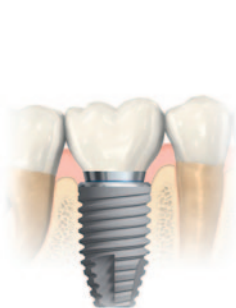### Доступ к инновационным ортопедическим решениям

Откройте для себя преимущества инновационных решений, доступных только для имплантатов Nobel Biocare с коническим соединением. Это абатмент NobelProcera ASC (с угловой шахтой винта), не требующий использования цемента, и коронка NobelProcera FCZ (анатомическая коронка из диоксида циркония). Оцените уникальную функцию захвата и удерживания винта инструментов Omnigrip.

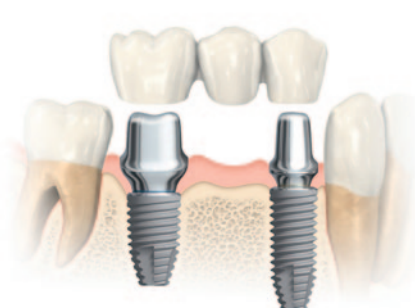

### Исключительная универсальность

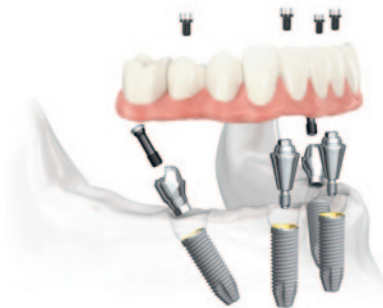
Используйте единую систему имплантатов для большинства клинических случаев - независимо от того, выполняете ли вы имплантацию во фронтальном или боковом отделе,<sup>1,2,6</sup> при реставрации одного или нескольких зубов или при полной адентии.<sup>1,2,3,4,5,6,7</sup>



Отсутствие одного зуба



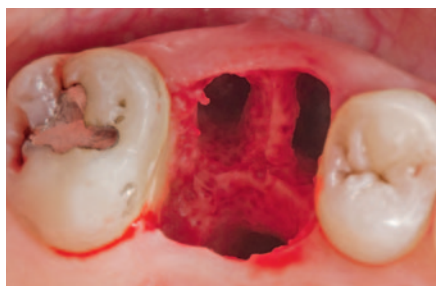Отсутствие нескольких зубов



Полная адентия

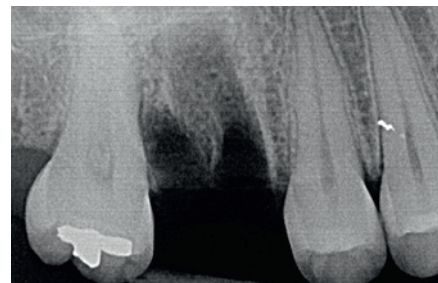# Простой имплантат для универсального использования

Одномоментная установка одиночного имплантата в боковом отделе  
Пациентка, 26 лет

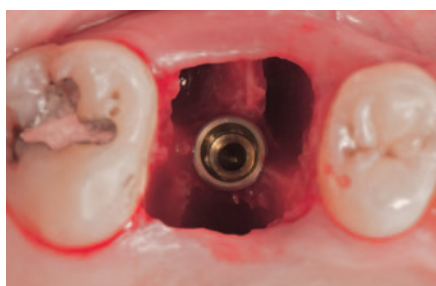


## Исходная ситуация

Атравматичное удаление моляра на верхней челюсти. Удаление проводилось максимально аккуратно с целью сохранения межальвеолярной перегородки для фиксации имплантата.

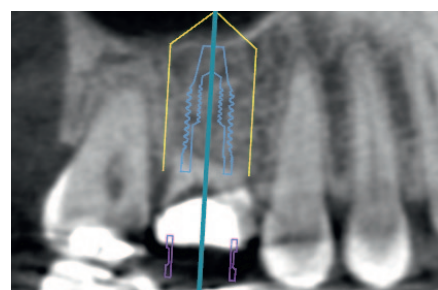


Зуб подлежит удалению из-за кариозного поражения

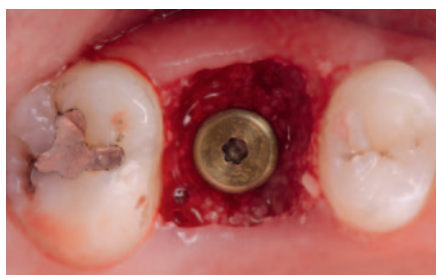

## Одномоментная установка имплантата

Имплантат NobelParallel Conical Connection RP (4,3x11,5 мм) одномоментно установлен в лунку удаленного зуба с помощью хирургического шаблона NobelGuide и пилотного сверла 2,0 мм для достижения оптимального положения имплантата. Высокая первичная стабилизация достигнута при усилии фиксации 40 Нсм.

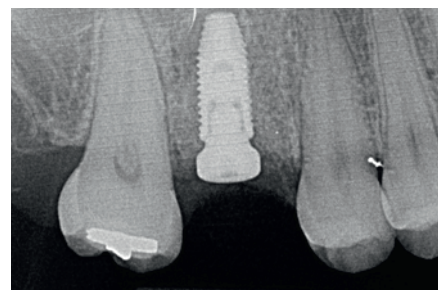

Программное обеспечение NobelClinician позволяет выбрать оптимальное положение имплантата

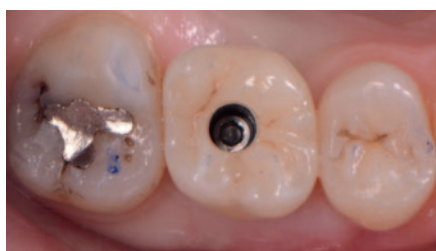

## Заживление

Установлен формирователь десны для моделирования контуров мягких тканей. Вокруг имплантата уложен ксенотрансплантат, закрытый резорбируемой мембраной. Последующий период заживления составил три месяца.

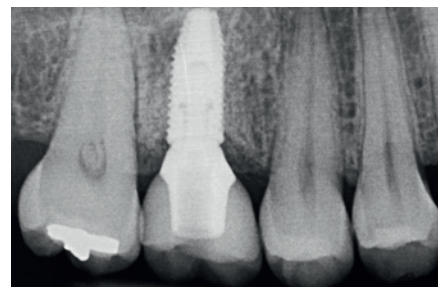
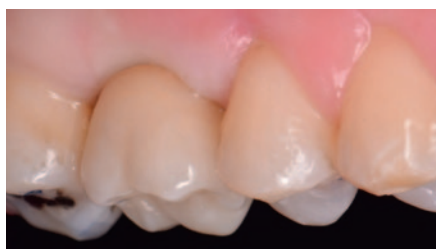

На рентгенограмме определяется правильное положение имплантата.



## Постоянная конструкция

В лаборатории выполнена цементная фиксация керамической коронки IPS e.max® на титановом абатменте NobelProcera для изготовления постоянной коронки с винтовой фиксацией с требуемым профилем прорезывания.



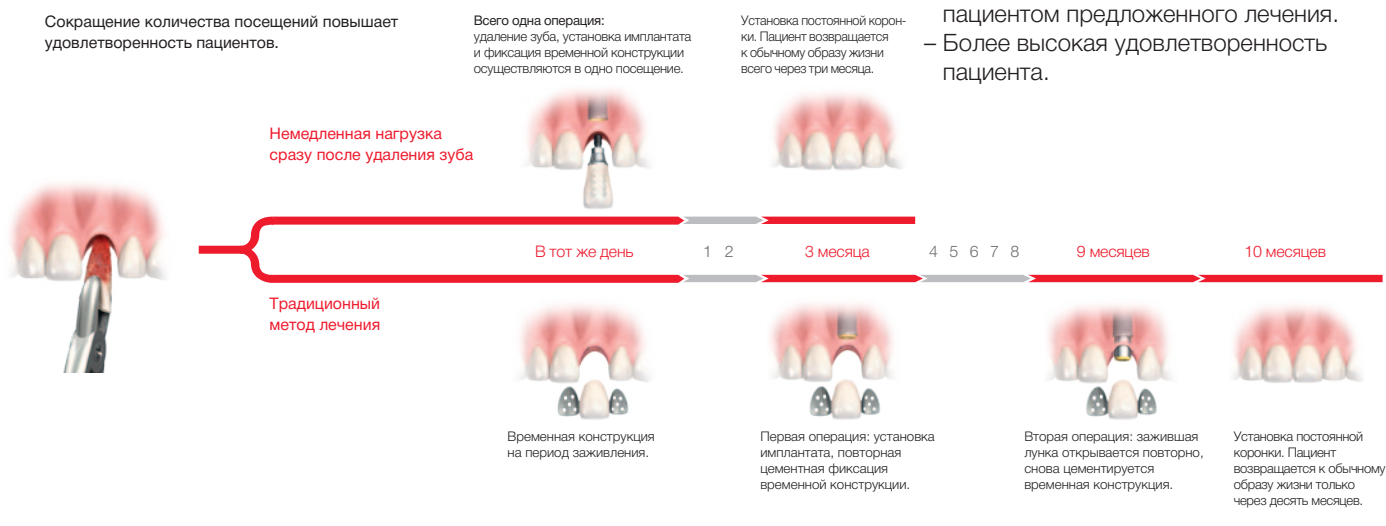
Рентгенограмма после установки постоянной коронки через четыре месяца после хирургического этапа.

# Быстрое удовлетворение запроса пациента благодаря немедленной нагрузке

Система имплантатов NobelParallel Conical Connection идеально подходит для протокола немедленной нагрузки, т.к. разработана для получения высокой первичной стабилизации и предлагает широкий ассортимент временных ортопедических решений. Одномоментная имплантация в сочетании с немедленной нагрузкой значительно сокращает срок получения пациентом полноценной реставрации и, таким образом, повышает удовлетворенность пациентов.

## Преимущества немедленной нагрузки:

- Сокращение срока лечения (3 месяца по сравнению с 10 месяцами).
- Меньшая степень инвазивности хирургического вмешательства.
- Меньше визитов к врачу.
- Более высокий показатель принятия пациентом предложенного лечения.
- Более высокая удовлетворенность пациента.



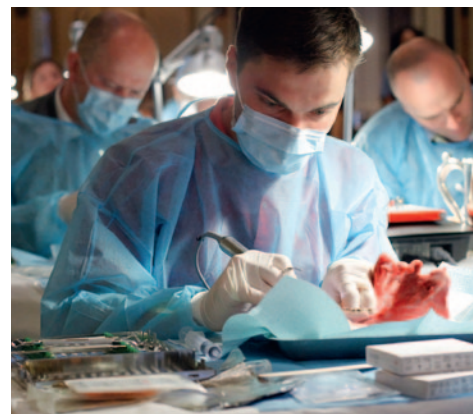## Учитесь у разработчиков

Чтобы получить знания и навыки, необходимые для достижения наилучших результатов с системой имплантатов NobelParallel Conical Connection, нужно учиться у лучших.

Вне зависимости от того, являетесь ли вы опытным врачом или начинающим имплантологом, в нашей пошаговой образовательной программе вы всегда сможете найти учебный курс по имплантации, соответствующий вашему опыту.

Курсы проводятся известными врачами по всему миру.

Зарегистрируйтесь на курс сегодня на сайте [nobelbiocare.com/courses](http://nobelbiocare.com/courses)



Справочная литература 1. Agliardi EL, Pozzi A, Stappert CF, Benzi R, Romeo D, Gherlone E (2014). Immediate Fixed Rehabilitation of the Edentulous Maxilla: A Prospective Clinical and Radiological Study after 3 Years of Loading. Clin Implant Dent Relat Res, 16(2), 292–302. doi: 10.1111/j.1708-8208.2012.00482. 2. Malo P, Araujo Nobre MD, Lopes A, Rodrigues R (epub ahead 2014). Double Full-Arch Versus Single FullArch, Four Implant-Supported Rehabilitations: A Retrospective, 5-Year Cohort Study. J Prosthodont. doi: 10.1111/jopr.12228. 3. Malo P, Nobre M. Flap vs. flapless surgical techniques at immediate implant function in predominantly soft bone for rehabilitation of partial edentulism: a prospective cohort study with follow-up of 1 year. Eur J Oral Implantol 2008;1(4):293-304. 4. Tallarico M, Vaccarella A, Marzi GC, Alviani A, Campana V. A prospective case-control clinical trial comparing 1- and 2-stage nobel biocare tiunite implants: resonance frequency analysis assessed by osstell mentor during integration. Quintessence Int. 2011;42(8):635-44. 5. Malo P, de Araujo Nobre M, Lopes A, Moss S. Posterior maxillary implants inserted with bicortical anchorage and placed in immediate function for partial or complete edentulous rehabilitations. A retrospective clinical study with a median follow-up of 7 years. Oral Maxillofac Surg. 2014 [Epub ahead]. 6. Pozzi A, Tallarico M, Marchetti M, Scarfo B, Esposito M. Computer-guided versus free-hand placement of immediately loaded dental implants: 1-year post-loading results of a multicentre randomised controlled trial. Eur J Oral Implantol. 2014;7(3):229-42. 7. Villa R, Rangert B. Immediate and early function of implants placed in extraction sockets of maxillary infected teeth: a pilot study. J Prosthet Dent 2007;97(6 Suppl):S96-S108. 8. Zechner W, Tangl S, Flirst G, Tepper G, Thams U, Mailath G, Watzek G. Osseous healing characteristics of three different implant types. Clin Oral Implants Res 2003;14(2):150-7. 9. Schepbach P, Glauser R, Rocci A, Martignoni M, Sennerby L, Lundgren A, Gottlow J. The human bone-oxidized titanium implant interface: A light microscopic, scanning electron microscopic, backscatter scanning electron microscopic, and energy-dispersive x-ray study of clinically retrieved dental implants. Clin Implant Dent Relat Res. 2005;7 Suppl 1:S36-43. 10. Ivanoff CJ, Widmark G, Johansson C, Wennerberg A. Histologic evaluation of bone response to oxidized and turned titanium micro-implants in human jawbone. Int J Oral Maxillofac Implants 2003;18(3):341-8. 11. Hall J, Miranda-Burgos P, Sennerby L. Stimulation of directed bone growth at oxidized implants by macroscopic grooves: an in vivo study. Clin Implant Dent Relat Res 2005;7 (Suppl 1):76-82.



Для получения дополнительной информации зайдите на веб-сайт [nobelbiocare.com/nobelparallel](http://nobelbiocare.com/nobelparallel)